



КЛАССИФИКАЦИЯ ФРОНТАЛЬНЫХ ИСКРИВЛЕНИЙ ПОЗВОНОЧНИКА НА ФОНЕ ПЕРЕКОСА ТАЗА У ДЕТЕЙ И ПОДРОСТКОВ ПО ДАННЫМ КОМПЬЮТЕРНОЙ ОПТИЧЕСКОЙ ТОПОГРАФИИ

А.А. Гайдук¹, В.Н. Сарнадский²

¹Санкт-Петербургская государственная педиатрическая медицинская академия

²ООО «Медицинские топографические системы «МЕТОС», Новосибирск

Цель исследования. Изучение возможных сочетаний искривлений позвоночника во фронтальной плоскости на фоне перекоса таза у детей и подростков и создание рабочей классификации по данным компьютерной оптической топографии.

Материал и методы. Методом компьютерной оптической топографии обследованы 623 пациента с перекосами таза более 1,5°, приводящими к фронтальным искривлениям позвоночника, включающим функциональные и компенсаторные сколиозы, а также структуральные сколиозы I и II ст.

Результаты. Выявленные виды фронтальных искривлений на фоне перекоса таза разделены на пять типов, для выделения которых предложены топографические критерии на основе количественной оценки величины перекоса таза (1,5° и более), максимального бокового отклонения линии остистых отростков позвоночника (2 мм и более), уровня расположения вершины дуги искривления (не выше грудного позвонка Th₆) и наклона продольной оси туловища во фронтальной плоскости (1,5° и более).

Заключение. Предложенная классификация фронтальных искривлений позвоночника на фоне перекоса таза поможет практикующему ортопеду подходить к выбору лечебного алгоритма и реабилитационных мероприятий индивидуально для каждого пациента. Правильно назначенное лечение дает хорошие результаты для пациентов с нехирургическими формами фронтальных искривлений позвоночника, обусловленных перекосами таза.

Ключевые слова: компьютерная оптическая топография, перекос таза, фронтальные искривления позвоночника.

CLASSIFICATION OF CORONAL SPINAL DEFORMITIES ASSOCIATED WITH PELVIC TILT IN CHILDREN AND ADOLESCENTS EVIDENCED BY COMPUTER OPTICAL TOPOGRAPHY

A.A. Gaiduk, V.N. Sarnadsky

Objective. To study possible combinations of spinal deformities in coronal plane associated with pelvic tilt in children and adolescents and create the working classification based on findings of the computer optical tomography.

Material and Methods. Computer optical tomography method was used for examination of 623 patients with pelvic tilts of more than 1.5° inducing coronal spinal curvatures such as functional and compensatory scoliosis, and grade I and II structural scoliosis.

Results. Detected forms of coronal curvatures associated with pelvic tilt are distributed into five types depending on topographical criteria based on quantitative evaluation of pelvic tilt (1.5° and more), maximum lateral deviation of the line of spinous processes (2 mm and more), level of the curvature apex (not above T6), and the tilt of the trunk's longitudinal axis (1.5° and more).

Conclusion. The suggested classification of coronal spinal curvatures associated with pelvic tilt could help a practicing orthopedist to choose individual treatment algorithm and rehabilitation actions for each patient. Proper treatment produces good results in patients with non-surgical forms of coronal spinal curvatures induced by pelvic tilt.

Key Words: computer optical topography, pelvic tilt, coronal spinal curvature.

Hir. Pozvonoc. 2011;(1):33–40.

В настоящее время в практической ортопедии появились новые возможности для объективной оценки состояния опорно-двигательного аппарата у детей и подростков на основе применения бесконтактного и абсолютно безвредного метода компьютерной оптической топографии (КОМОТ), разработанного в Новосибирском НИИТО [6]. Этот метод позволяет проводить массовые обследования детского населения и выявлять начальные стадии нарушений и деформаций опорно-двигательного аппарата. Массовые топографические скрининг-обследования уже начали проводить в таких крупных городах, как Абакан, Кемерово, Москва, Новосибирск, Омск, Тольятти, Тула, Тюмень и др. По результатам топографического скрининга выявляется большое количество детей (до 60% от общей численности) с начальными формами нарушений и деформаций опорно-двигательного аппарата, в том числе с перекосами таза (перекос таза более 1° имеют около 50% детей).

Отечественная ортопедия еще не готова работать с малыми формами деформаций, хотя всем известно, что успех при коррекции нарушений осанки и лечения сколиоза кроется в ранних сроках начала лечебных мероприятий, а также в создании целенаправленного процесса формирования гармоничной осанки у ребенка на протяжении всего периода роста, начиная с 4–5 лет.

Актуальность проблемы коррекции нарушений осанки у детей и подростков обусловлена еще тем, что без своевременного лечения малые формы нарушений опорно-двигательного аппарата становятся предрасполагающими факторами для развития структурных изменений в позвоночнике и заболеваний внутренних органов, являющихся причиной сниженной трудоспособности в зрелом возрасте. Возникающие у детей функциональные нарушения опорно-двигательного аппарата создают предпосылки к формированию дистрофических изменений в межпозвоночных дисках и суставах, приводя к раннему разви-

тию остеохондроза [11, 12]. На наш взгляд, помимо внедрения современных методов диагностики, очень важна разработка эффективных методов консервативного лечения начальных форм нарушений опорно-двигательного аппарата и проверка их эффективности на практике.

Для коррекции перекоса таза во врачебной практике достаточно часто используют такое простое решение, как косок под укороченную нижнюю конечность. Но не все перекосы таза у детей следует компенсировать коском, так как на такую коррекцию бывает разная реакция позвоночника. По нашему мнению, нельзя пытаться корректировать перекос таза коском без использования инструментальных методов диагностики, позволяющих при подборе высоты коска количественно оценить как величину перекоса таза, так и величину искривления позвоночника. Такие возможности предоставляет метод КОМОТ [9].

Известен другой инструментальный способ подбора высоты корригирующего коска – по данным стабиллометрии [8]. При этом авторы считают оптимальной такую высоту коска, при которой нормализуется положение горизонтальной проекции общего центра массы (ОЦМ) пациента. Однако нормальное положение проекции ОЦМ пациента не обязательно соответствует оптимально выпрямленному во фронтальной плоскости позвоночнику, поэтому стабиллометрию можно использовать при топографическом подборе коска в качестве дополняющего метода контроля равномерности распределения нагрузки на стопы.

С использованием в клинической практике метода КОМОТ в литературе стали появляться работы [1–5, 7], в которых по топографическим данным анализируют перекос таза и делают попытки его коррекции. Однако ни в отечественной, ни в зарубежной литературе мы не встретили данных по классификации типов фронтальных искривлений позвоночника на фоне перекоса таза у детей и подростков. Считаем, что задача по созданию такой классификации весьма актуаль-

на и будет способствовать оздоровлению не только детского, но и в будущем взрослого трудоспособного населения нашей страны.

Цель исследования — изучение возможных сочетаний искривлений позвоночника во фронтальной плоскости на фоне перекоса таза у детей и подростков и создание рабочей классификации по данным КОМОТ.

Материал и методы

На базе лаборатории «Проблемы вертебрологии детского возраста» научно-исследовательского центра СПбГПМА в 2004–2010 гг. методом КОМОТ обследованы около двух тысяч детей и подростков, обратившихся с жалобами на нарушение осанки. Обследование проводили в стандартных позах (П1 — естественная поза, П2 — активная поза, П5 — поза «плечи вперед», П10 — вентральная поза).

По результатам обследования сформировали группу анализа из 623 человек, в которую вошли пациенты в возрасте от 4 до 20 лет с перекосом таза во фронтальной плоскости более 1,5°, что соответствует границе нормы и умеренных нарушений [11]. Группу составили 338 лиц мужского (возраст $10,4 \pm 3,7$ лет) и 285 женского (возраст $9,6 \pm 3,4$ лет) пола. В группу анализа не включали пациентов со сколиозом выше II ст. по Чаклину и пациентов с выраженной ротационной деформацией позвоночника в горизонтальной плоскости (угол скручивания более 7° при перекосах таза менее 3°).

При оценке нарушений осанки во фронтальной плоскости учитывали следующие топографические параметры: FP — угол перекоса таза во фронтальной плоскости; FT — наклон туловища во фронтальной плоскости; MD — максимальное боковое отклонение линии остистых отростков влево (L) и вправо (R); LMD — уровень максимального бокового отклонения линии остистых отростков влево (L) и вправо (R).

Дополнительно анализировали РТИ — общий интегральный индекс нарушения осанки; РТИ-F — интегральный

индекс нарушения осанки во фронтальной плоскости; GT — угол скручивания туловища в горизонтальной плоскости (поворот плечевого пояса относительно таза); ST — наклон туловища в сагиттальной плоскости; SA1 — наклон таза в сагиттальной плоскости.

Результаты и их обсуждение

Проведенный анализ позволил выявить пять основных типов сочетания перекоса таза, бокового искривления позвоночника и нарушения баланса туловища во фронтальной плоскости.

Тип 1 — пациенты с латерально согласованным с перекосом таза боковым искривлением позвоночника в поясничном и нижнегрудном отделах.

Тип 2 — пациенты с латерально согласованным с перекосом таза боковым искривлением позвоночника в поясничном и нижнегрудном отделах и краниально расположенной дугой противоискривления.

Тип 3 — пациенты с латерально несогласованным с перекосом таза боковым искривлением позвоночника в поясничном и нижнегрудном отделах («парадокс перекоса»).

Тип 4 — пациенты с латерально согласованным с перекосом таза дисбалансом туловища (наклоном в сторону перекоса таза) без бокового искривления позвоночника («пизанская башня»).

Тип 5 — пациенты с перекосом таза без дисбаланса туловища и бокового искривления позвоночника.

Схематично все типы представлены на рис. 1; на рис. 2 — клинические примеры этих типов.

С учетом приведенных в табл. 1 критериев все пациенты, попавшие в группу анализа, разделены на пять предложенных типов. Полученное при этом распределение фронтальных искривлений по типам показано в табл. 2. Данные этой таблицы свидетельствуют, что основным по распространенности типом фронтальных искривлений позвоночника на фоне перекоса таза является тип 1 (более 62% случаев); наиболее редко встречается тип 2 (3%); типы 3 и 4 встречаются примерно с одинаковой частотой (12%); тип 5 им немного уступает (10%). Обращает на себя внимание тот факт, что при типах 1, 2 и 4 существенно преобладают левосторонние перекосы таза (при типе 1 — в 3,79 раза; 2 — в 16,00; 4 — в 3,81).

Неожиданной находкой явился тот факт, что при типах 3 и 5 преобладают перекосы таза не влево, а вправо (в 2,90 раза и в 1,46 раза соответственно). Однако стоит напомнить, что при типе 3 при перекосе таза вправо позвоночник искривлен влево, а при типе 5 искривление минимально или отсутствует вовсе. Эта находка требует осмысления и дальнейших исследований на большем объеме клинического материала. В целом по группе анализа складывается следующая картина: при перекосах таза левосторонние фронтальные искривления позвоночника преобладают над правосторонними в 3,8 раза. С точки зрения половых различий установлено, что типы 1–4 преобладают у мальчиков (тип 1 — в 1,26 раза; тип 2 — в 1,10; тип 3 — в 1,43; тип 4 — в 1,2), а тип 5 — у девочек (в 1,57 раза). Так как последнему типу соответствует отсутствие боковых искривлений позвоночника при наличии перекоса таза, то можно сделать предварительный вывод, что женский позвоночник более устойчив к перекосу таза.

Исследовали структуру нарушений осанки во фронтальной плоскости в соответствии с формализованным

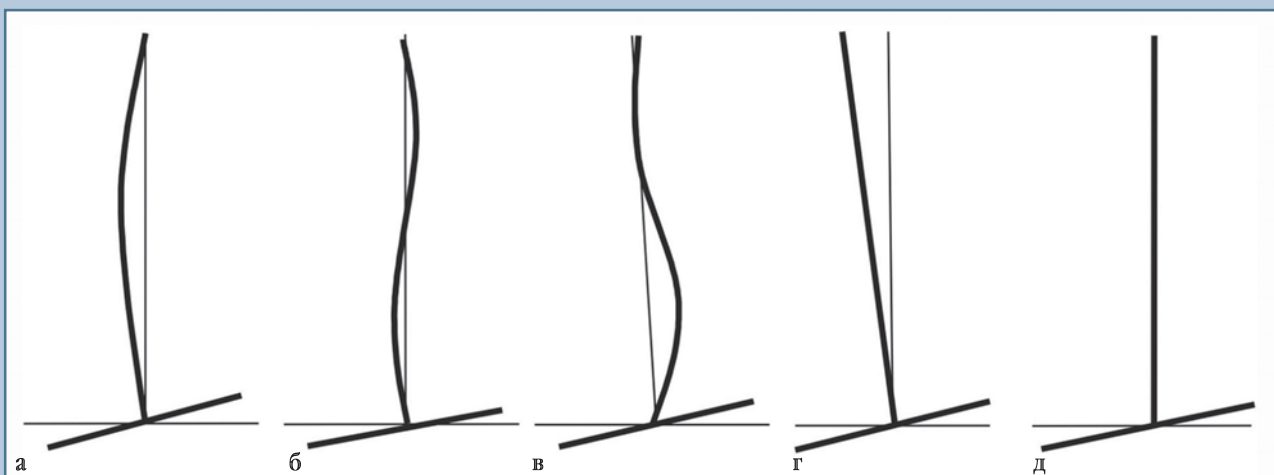


Рис. 1

Типы фронтальных искривлений позвоночника на фоне перекоса таза: а — тип 1; б — тип 2; в — тип 3; г — тип 4; д — тип 5.

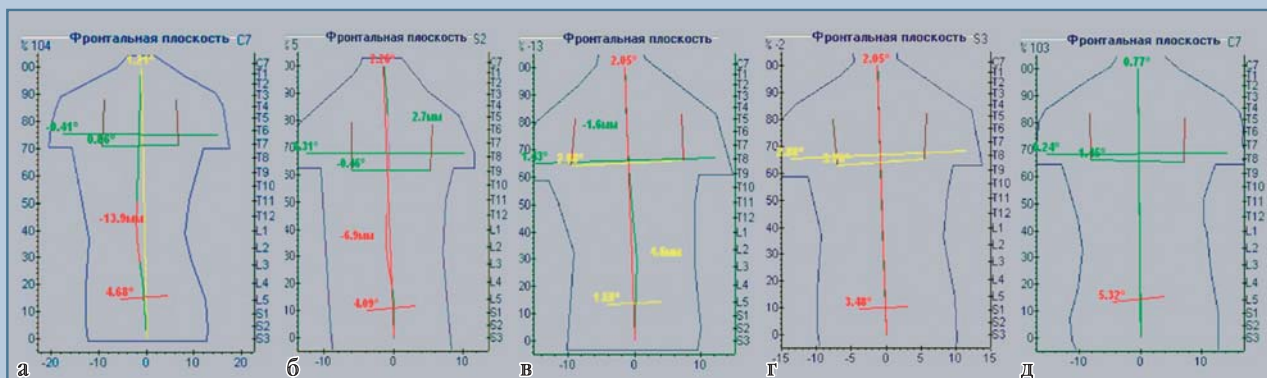


Рис. 2

Клинические примеры типов фронтальных искривлений позвоночника на фоне перекоса таза:

а – тип 1; б – тип 2; в – тип 3; г – тип 4; д – тип 5

Таблица 1

Топографические критерии для разделения фронтальных искривлений позвоночника при перекосах таза на типы

Тип	Характеристика состояния опорно-двигательного аппарата при наличии перекоса таза более 1,5°	Фронтальное отклонение линии остистых отростков	Фронтальный наклон туловища
1	С латерально согласованной с перекосом таза фронтальной дугой	≥2,0 мм	Любой
2	С латерально согласованной с перекосом таза поясничной дугой и грудным противоиискривлением	≥2,0 мм, относится к поясничной дуге	Любой
3	С латерально несогласованной с перекосом таза фронтальной дугой («парадокс перекоса»)	≥2,0 мм в сторону, противоположную перекосу таза	Любой
4	С латерально согласованным с перекосом таза дисбалансом туловища («пизанская башня»)	<2,0 мм в любую сторону	≥1,5° в сторону перекоса
5	Перекос таза при отсутствии дисбаланса туловища и бокового отклонения позвоночника во фронтальной плоскости	<2,0 мм в любую сторону	<1,5° в любую сторону

Таблица 2

Распределение фронтальных искривлений позвоночника по типам с учетом пола пациента и стороны перекоса таза, n (%)

Пол	Тип 1			Тип 2			Тип 3			Тип 4			Тип 5		
	л	п	л + п	л	п	л + п	л	п	л + п	л	п	л + п	л	п	л + п
Ж	133 (21,3)	39 (6,3)	172 (27,6)	10 (1,6)	0 (0,0)	10 (1,6)	7 (1,1)	25 (4,0)	32 (5,1)	25 (4,0)	10 (1,6)	35 (5,6)	16 (2,6)	20 (3,2)	36 (5,8)
М	174 (28,0)	42 (6,7)	216 (34,7)	10 (1,6)	1 (0,2)	11 (1,8)	13 (2,1)	33 (5,3)	46 (7,4)	36 (5,8)	6 (1,0)	42 (6,8)	8 (1,3)	15 (2,4)	23 (3,7)
Всего	307 (49,3)	81 (13,0)	388 (62,3)	20 (3,2)	1 (0,2)	21 (3,4)	20 (3,2)	58 (9,3)	78 (12,5)	61 (9,8)	16 (2,6)	77 (12,4)	24 (3,9)	35 (5,6)	59 (9,5)

л – пациенты с перекосом таза влево; п – с перекосом таза вправо; л + п – общее число пациентов с перекосами таза влево и вправо.

топографическим диагнозом, разработанным для системы ТОДП [10]. Результаты этого исследования представлены в табл. 3.

Получена следующая структура нарушений во фронтальной плоскости: норма и субнорма — 8,5%, сколиотическая осанка — 10,9%, другие нарушения — 11,0%, структуральный сколиоз I ст. — 54,5%, структуральный сколиоз II ст. — 14,6%, что близко структуре нарушений при типе 1 как основном по численности.

При типе 1, с учетом стороны перекоса таза и пола, выявлены следующие различия: при состоянии нормы и субнормы девочек больше с перекосом таза вправо, а мальчиков — влево, при этом мальчиков больше, чем девочек; при сколиотической осанке у девочек перекосов таза влево в 2,73 раза больше, чем вправо, а у мальчиков — наоборот, но с превышением в 1,40 раза, при этом в целом мальчиков в 1,42 раза больше, чем дево-

чек; в группе с другими нарушениями без учета стороны перекоса таза выявлено некоторое преобладание мальчиков, при этом с левой стороны перекоса таза в 1,28 раза больше девочек, а с правой — в 2,72 раза больше мальчиков; при структуральном сколиозе I ст. без учета стороны перекоса таза немного преобладают девочки (в 1,05 раза), при этом с правой стороны перекоса девочек больше в 1,39 раза; при структуральном сколиозе II ст. без учета стороны перекоса таза в 1,38 раза больше девочек, при этом с правой стороны перекоса их больше в 1,63 раза. В целом при типе 1 преобладают структуральные сколиозы, которые встречаются в 72,00% случаев.

При типе 2 (с двумя дугами) выявлены только структуральные сколиозы, при этом все случаи, кроме одного, относятся к левостороннему перекосу таза с латерально согласованной левосторонней поясничной дугой. По тяже-

сти сколиоза у мальчиков преобладает I ст. (80%), у девочек — II (70%).

При типе 3 состояние нормы и субнормы встречается в 19,2% случаев, значительно чаще при перекосах таза вправо (в 4,80 раза), у мальчиков чаще, чем у девочек, в 1,39 раза; сколиотическая осанка встречается в 9,0% случаев, в 1,70 раза чаще с перекосом таза влево и у мальчиков чаще в 1,70 раза; состояние «другие нарушения» выявлено в 19,2% случаев, у мальчиков встречается в 1,38 раза чаще при перекосах таза вправо, а у девочек с перекосом таза влево оно не обнаружено; структуральный сколиоз I ст. в 1,29 раза чаще встречается у девочек, а II ст. — в 1,42 раза чаще у мальчиков. В целом при типе 3 преобладают структуральные сколиозы (52,6%).

При типе 4 состояние нормы и субнормы без учета стороны перекоса таза встречается только в 6,5% случаев и только при левой стороне перекоса таза, у мальчиков оно в 2,77 раза чаще;

Таблица 3

Структура нарушений во фронтальной плоскости для каждого типа фронтальных искривлений позвоночника с учетом пола пациента и стороны перекоса таза, %

Пол	Тип 1			Тип 2			Тип 3			Тип 4			Тип 5		
	л	п	л + п	л	п	л + п	л	п	л + п	л	п	л + п	л	п	л + п
Норма и субнорма															
Ж	3,7	8,6	4,1	0,0	0,0	0,0	0,0	20,0	15,6	4,0	0,0	2,9	31,3	15,0	22,2
М	6,4	5,3	6,3	0,0	0,0	0,0	7,7	27,3	21,7	11,1	0,0	9,5	37,5	20,0	26,1
Всего	5,3	6,9	4,9	0,0	0,0	0,0	5,0	24,1	19,2	8,2	0,0	6,5	33,3	17,1	23,7
Сколиотическая осанка															
Ж	15,6	5,7	12,8	0,0	0,0	0,0	14,3	4,0	6,3	0,0	0,0	0,0	0,0	0,0	0,0
М	16,9	23,7	18,2	0,0	0,0	0,0	15,4	9,1	10,9	0,0	0,0	0,0	0,0	0,0	0,0
Всего	16,4	15,1	15,7	0,0	0,0	0,0	15,0	6,9	9,0	0,0	0,0	0,0	0,0	0,0	0,0
Другие нарушения															
Ж	7,3	5,7	7,0	0,0	0,0	0,0	0,0	24,0	18,8	12,0	30,0	17,4	12,5	20,0	16,7
М	5,8	15,8	7,8	0,0	0,0	0,0	15,4	21,2	19,6	27,8	33,3	31,3	0,0	26,7	17,4
Всего	6,5	11,0	7,2	0,0	0,0	0,0	10,0	22,4	19,2	21,3	31,3	23,4	8,3	22,9	17,0
Сколиоз I ст.															
Ж	55,1	62,3	55,2	30,0	0,0	30,0	85,7	48,0	56,3	60,0	60,0	60,0	56,2	65,0	61,1
М	54,6	44,7	52,6	80,0	0,0	72,7	53,9	39,4	43,5	55,6	66,7	57,1	62,5	53,3	56,5
Всего	54,8	53,4	54,4	55,0	0,0	52,4	65,0	43,1	48,7	57,4	62,5	58,4	58,4	60,0	59,3
Сколиоз II ст.															
Ж	18,4	17,1	20,9	70,0	0,0	70,0	0,0	4,0	3,1	24,0	10,0	20,0	0,0	0,0	0,0
М	16,2	10,5	15,1	20,0	100,0	27,3	7,7	3,0	4,4	5,5	0,0	4,8	0,0	0,0	0,0
Всего	17,1	13,7	17,8	45,0	100,0	47,6	5,0	3,5	3,9	13,3	6,3	11,7	0,0	0,0	0,0

л — пациенты с перекосом таза влево; п — с перекосом таза вправо; л + п — общее число пациентов с перекосами таза влево и вправо.

Таблица 4
Средние значения и среднеквадратические отклонения параметров для каждого типа фронтальных искривлений позвоночника с учетом стороны перекоса таза

Параметры	Тип 1		Тип 2		Тип 3		Тип 4		Тип 5	
	л	п	л	п	л	п	л	п	л	п
Возраст, лет	9,81 ± 3,50	11,20 ± 3,90*	12,12 ± 2,90	10,21 ± 0,00	10,08 ± 3,50	10,23 ± 3,80	9,38 ± 3,12	7,70 ± 3,16*	8,38 ± 3,20	10,40 ± 3,50*
RTI	1,29 ± 0,31	1,27 ± 0,32	1,47 ± 0,30#	1,40 ± 0,00	1,20 ± 0,29	1,26 ± 0,31	1,14 ± 0,28	1,20 ± 0,33#	1,09 ± 0,21	1,03 ± 0,30#
PTI-F	1,33 ± 0,45	1,29 ± 0,52	1,48 ± 0,60#	0,98 ± 0,00	1,19 ± 0,59	1,09 ± 0,30#	0,85 ± 0,24	0,90 ± 0,23#	0,64 ± 0,31	0,60 ± 0,16#
FP, град.	3,40 ± 1,78	-3,90 ± 2,20*	3,80 ± 2,32	-2,70 ± 0,00	2,32 ± 1,30	-2,48 ± 0,90	2,78 ± 1,10	-3,50 ± 1,10*	2,79 ± 1,49	-2,91 ± 1,10
FT, град.	1,25 ± 1,35	-0,30 ± 1,40*	1,40 ± 1,60	0,11 ± 0,00	1,74 ± 1,97	-0,50 ± 1,60*	2,23 ± 0,80#	-1,90 ± 0,80#	0,30 ± 0,60#	0,12 ± 0,60#
GT, град.	0,75 ± 3,00	0,82 ± 2,70	0,26 ± 3,70	-0,30 ± 0,00	0,09 ± 2,70	0,79 ± 3,60	1,07 ± 3,00	1,09 ± 3,20	-0,12 ± 2,70	0,91 ± 2,80
ST, град.	1,00 ± 3,23	1,40 ± 2,80	0,38 ± 4,10	-1,60 ± 0,00	0,83 ± 3,40	1,68 ± 2,51	0,85 ± 2,74	1,24 ± 3,10	0,70 ± 2,56	0,53 ± 2,93
SAI, град.	-18,50 ± 6,20	-17,60 ± 6,60	19,20 ± 6,46	-32,40 ± 0,00	-18,10 ± 5,30	-19,00 ± 6,60	-17,10 ± 5,60	-17,40 ± 4,70	-16,70 ± 6,40	-19,00 ± 6,10
MDL, мм	-6,18 ± 3,00	-0,30 ± 0,90	-5,20 ± 3,50	-3,90 ± 0,00	-0,58 ± 1,20	-4,89 ± 2,30	-0,70 ± 0,60#	-0,50 ± 0,50	-0,60 ± 0,80#	-0,50 ± 0,60
MDR, мм	0,16 ± 0,66	5,59 ± 3,06	3,62 ± 1,70	-3,00 ± 0,00	5,26 ± 3,30	0,26 ± 0,50	0,32 ± 0,50	0,56 ± 0,60#	0,36 ± 0,86	0,30 ± 0,35#
LMDL, %	49,63 ± 10,00	46,50 ± 39,30	32,89 ± 4,40	69,60 ± 0,00	43,30 ± 33,70	52,10 ± 11,90	62,20 ± 20,30	62,80 ± 22,30	40,40 ± 21,40	46,30 ± 19,40
LMDR, %	28,70 ± 31,00	50,30 ± 14,00	76,40 ± 4,40	30,50 ± 0,00	53,70 ± 16,00	26,80 ± 27,00	40,00 ± 23,10	50,20 ± 26,70	40,40 ± 21,60	46,30 ± 19,00

* $p < 0,05$ между параметрами для одного типа и правой стороны перекоса таза; # $p < 0,05$ между параметрами для типа 1 и остальных типов; л — пациенты с перекосом таза влево; п — с перекосом таза вправо.

состояние «другие нарушения» выявлено в 23,4% случаев (больше, чем для других типов); структуральный сколиоз I ст. одинаково часто представлен у обоих полов и сторон перекоса таза (около 60,0%), а сколиоз II ст. в 4,16 раза чаще выявлен у девочек, при этом в 2,4 раза больше левосторонних перекосов таза. В целом при типе 4 преобладают структуральные сколиозы (71,7% случаев).

При типе 5 состояние нормы и субнормы без учета стороны перекоса таза встречается в 23,7% случаев (это больше, чем для других типов), при левой стороне перекоса в 1,95 раза чаще, чем при правой, у мальчиков в 1,17 раза чаще, чем у девочек; состояние «другие нарушения» выявлено в 17,0% случаев, с правой стороны перекоса в 2,75 раза чаще; структуральный сколиоз выявлен только I ст., у девочек в 1,10 раза чаще, чем у мальчиков, с левосторонним перекосом таза в 1,17 раза чаще у мальчиков, а с правосторонним чаще в 1,16 раза у девочек. В целом при типе 5 преобладают структуральные сколиозы (59,3% случаев).

Проведенный анализ структуры нарушения для разных типов по предложенной классификации свидетельствует о том, что у всех типов преобладают структуральные сколиозы (от 52,6% при типе 3, до 100,0% при типе 2), выявлены определенные различия структуры нарушений по половому признаку и по стороне перекоса таза. Однако из-за не очень большого числа пациентов в отдельных типах, за исключением 1-го, полученные данные могут быть не совсем достоверными, поэтому в дальнейшем требуется провести дополнительные исследования на большем объеме клинического материала (например, по результатам массового топографического скрининга).

Для всех типов предложенной классификации рассчитаны средние значения и среднеквадратические отклонения по возрасту пациентов и ряду топографических параметров с учетом стороны перекоса таза. Результаты исследования с оценкой статистической значимости различий средних значений по критерию Стьюдента представлены в табл. 4.

По возрасту для одного типа и разных сторон перекоса таза выявлены статистически значимые отличия: типы 1 и 5 — больший возраст у пациентов с правой стороны перекоса; типа 4 — больший возраст у пациентов с левой стороны перекоса. Без учета стороны перекоса таза и по отношению к типу 1 возраст пациентов других типов статистически значимо отличается в сторону увеличения при типе 2 и в сторону уменьшения при типе 4 (данное исследование выполнено дополнительно и не отражено в табл. 4).

Выявленное увеличение среднего возраста при типе 2 вполне согласуется с тем фактом, что около 48% пациентов этого типа имеют структуральный сколиоз II ст., а основная масса таких сколиозов проявляется после 11—12 лет. Меньший средний возраст

пациентов при типе 4 можно объяснить наличием примерно у 70% из них структурального сколиоза (в том числе 12% II ст.), а структуральные сколиозы имеют тенденцию к прогрессированию. Поэтому пациенты этого типа, взрослая, просто переходят в группы с типом 1 или 2.

Для стороны перекоса таза влево и вправо по параметрам РТИ и РТИ-F не выявлено статистически значимых различий всех типов. По параметру FP (без учета знака) выявлен статистически значимый больший перекос таза вправо для типов 1 и 4. По параметру FT (без учета знака) выявлен статистически значимый больший наклон туловища влево для типов 1 и 3; при этом интересно отметить, что для типа 1 при большем среднем перекосе таза вправо средний наклон туловища статистически значимо меньше, чем при перекосе таза влево. Такая же тенденция наблюдается и для типа 4, хотя разница наклона туловища статистически не значима.

Статистически значимые различия между пациентами типа 1 и другими типами выявлены для следующих

параметров: РТИ и РТИ-F для типа 2 – в сторону увеличения, для типов 4 и 5 – в сторону уменьшения, что вполне согласуется со структурой нарушений для этих типов, приведенной в табл. 3; FT для типа 4 – в сторону увеличения, а для типа 5 – в сторону уменьшения, что вполне очевидно по определению этих двух типов; MD для типов 4 и 5 – в сторону существенного уменьшения, что полностью соответствует определению этих типов.

Дополнительно для пациентов типа 1 проведен статистический анализ с учетом пола и стороны перекоса таза, так как только этот тип имеет численность пациентов, позволяющую получить статистически достоверные оценки различий с учетом пола пациентов. Результаты этого исследования представлены в табл. 5.

Статистически значимые различия в сторону увеличения возраста выявлены только у девочек с правосторонними перекосами таза, у мальчиков имеется такая же тенденция, но при $p < 0,1$. При левосторонних и правосторонних перекосах таза девочки по сравнению с мальчиками

демонстрируют статистически значимое снижение возраста. По параметру FP (без учета знака) статистически значимый больший перекос таза вправо, чем влево, выявлен только у мальчиков, при этом у девочек перекос таза вправо значимо меньше, чем у мальчиков.

По параметру FT (без учета знака) выявлен статистически значимый больший наклон туловища влево у мальчиков и девочек. У девочек при перекосах таза в обе стороны, по сравнению с мальчиками, статистически значимо увеличен наклон таза в сагиттальной плоскости (параметр SA1), что вполне согласуется с наличием у девочек более выраженного поясничного лордоза.

Заключение

Предложенная классификация фронтальных искривлений позвоночника на фоне перекоса таза, на наш взгляд, поможет практикующему ортопеду подходить к выбору лечебного алгоритма и реабилитационных мероприятий индивидуально для каждого пациента.

На основании данных выполненного исследования можно утверждать, что среди детей и подростков имеется значительное количество пациентов с перекосами таза и разновысокостью нижних конечностей, что, в свою очередь, формирует компенсаторную дугу искривления позвоночника. Оставленное без внимания ортопеда, такое искривление позвоночника может привести к развитию и дальнейшему прогрессированию структурального сколиоза. В то же время, как показывает практический опыт, правильно назначенное консервативное лечение (при условии соблюдения ребенком рекомендованного режима) дает в большинстве случаев хорошие результаты у пациентов с нехирургическими формами фронтальных искривлений позвоночника, обусловленных перекосами таза.

Таблица 5

Средние значения и среднеквадратические отклонения возраста и топографических параметров для типа 1 фронтальных искривлений позвоночника с учетом пола и стороны перекоса таза

Параметры	Мужской пол		Женский пол	
	л	п	л	п
Возраст, лет	10,53 ± 3,64	11,72 ± 4,17	8,86 ± 3,17*#	10,69 ± 3,49*#
РТИ	1,29 ± 0,30	1,33 ± 0,31	1,28 ± 0,33	1,20 ± 0,32
РТИ-F	1,36 ± 0,45	1,35 ± 0,49	1,29 ± 0,45	1,22 ± 0,55
FP, град.	3,40 ± 1,61	-4,15 ± 1,98*	3,41 ± 1,98	-3,55 ± 2,35#
FT, град.	1,32 ± 1,31	-0,30 ± 1,40*	1,15 ± 1,39	-0,34 ± 1,44*
GT, град.	0,89 ± 2,80	0,67 ± 2,64	0,57 ± 3,31	1,00 ± 2,75
ST, град.	0,96 ± 3,21	1,37 ± 3,00	1,06 ± 3,26	1,43 ± 2,57
SA1, град.	-17,35 ± 5,78	-15,89 ± 6,43	-20,05 ± 6,39#	-19,40 ± 6,25#
MDL, мм	-6,44 ± 3,05	-0,33 ± 1,12	-5,83 ± 2,89	-0,18 ± 0,58
MDR, мм	0,18 ± 0,77	5,75 ± 3,04	0,15 ± 0,48	5,42 ± 3,08
LMDL, %	50,00 ± 11,19	47,80 ± 39,50	49,13 ± 9,12	45,00 ± 39,00
LMDR, %	30,10 ± 32,15	49,52 ± 13,95	26,82 ± 29,28	51,13 ± 13,98

* $p < 0,05$ между параметрами для одного типа и разной стороной перекоса таза;

$p < 0,05$ между параметрами для пациентов разного пола с перекосом таза в одну и ту же сторону;

л – пациенты с перекосом таза влево; п – с перекосом таза вправо.

Литература

- Балдова С.Н., Максимова Л.П.** Использование метода компьютерно-оптической топографии для коррекции перекоса таза у больных с идиопатическим сколиозом // Биомеханика-2006: Тез. докл. VIII Всерос. конф. Н. Новгород, 2006. С. 130–131. Baldova S.N., Maksimova L.P. Ispol'zovanie metoda komp'yuterno-opticheskoy topografii dlya korrektsii perekosa taza u bol'nyh s idiopaticeskim skoliozom // Biomehanika-2006: Tez. dokl. VIII Vseros. konf. N. Novgorod, 2006. S. 130–131.
- Батршин И.Т., Садовая Т.Н.** Разновысокость нижних конечностей с перекосом таза и фронтальная деформация позвоночника // Хирургия позвоночника. 2007. № 3. С. 39–44. Batrshin I.T., Sadovaya T.N. Raznovysokost' nizhnih konechnostey s perekosom taza i frontal'naya deformatsiya pozvonochnika // Hirurgiya pozvonochnika. 2007. № 3. S. 39–44.
- Безгодков Ю.А., Куликова О.В.** Коррекция сколиотической деформации путем точной оценки и устранения перекоса таза // Травматология и ортопедия XXI века: Тез. докл. VIII съезда травматологов-ортопедов России. Самара, 2006. С. 862. Bezgodkov Yu.A., Kulikova O.V. Korrektsiya skolioticheskoy deformatsii putem tochnoy otsenki i ustraneniya perekosa taza // Travmatologiya i ortopediya XXI veka: Tez. dokl. VIII s'ezda travmatologov-ortopedov Rossii. Samara, 2006. S. 862.
- Голдырев А.Ю.** Роль малой разновысокости нижних конечностей в генезе фронтальных искривлений позвоночника // Функциональные аспекты соматической патологии: Тез. докл. науч. конф. Омск, 2000. С. 16–19. Goldyrev A.Yu. Rol' maloy raznovysokosti nizhnih konechnostey v geneze frontal'nyh iskrivleniy pozvonochnika // Funktsional'nye aspekty somaticheskoy patologii: Tez. dokl. nauch. konf. Omsk, 2000. S. 16–19.
- Долганов Д.В., Попков Д.А.** Стереотипы адаптации осанки туловища к разновысокости ног в ортостатике // Биомеханика-2002: Тез. докл. VI Всерос. конф. Н. Новгород, 2002. С. 123. Dolganov D.V., Popkov D.A. Stereotipy adaptatsii osanki tulovischa k raznovysokosti nog v ortostatike // Biomehanika-2002: Tez. dokl. VI Vseros. konf. N. Novgorod, 2002. S. 123.
- Евразийский пат. № 000111.** Способ компьютерной оптической топографии тела человека и устройство для его осуществления / Сарнадский В.Н., Садовой М.А., Фомичев Н.Г.; заявл. 26.08.96; опубл. 27.08.1998, Бюл. № 4. Evraziyskiy pat. № 000111. Sposob komp'yuternoy opticheskoy topografii tela cheloveka i ustroystvo dlya ego osuschestvleniya / Sarnadskiy V.N., Sadovoy M.A., Fomichev N.G.; zavavl. 26.08.96; opubl. 27.08.1998, Byul. № 4.
- Жуков С.Ю., Степкина М.А., Федотов В.К. и др.** Диагностика причинно-обусловленных нарушений осанки во фронтальной плоскости методом оптической топографии // Оптимальные технологии диагностики и лечения в детской травматологии и ортопедии, ошибки и осложнения: Тез. докл. симпозиума. Волгоград, СПб., 2003. С. 223–224. Zhukov S.Yu., Stepkina M.A., Fedotov V.K. i dr. Diagnostika prichinno-obuslovlennyyh narusheniy osanki vo frontal'noy ploskosti metodom opticheskoy topografii // Optimal'nye tehnologii diagnostiki i lecheniya v detskoj travmatologii i ortopedii, oshibki i oslozhneniya: Tez. dokl. simpoziuma. Volgograd; SPb., 2003. S. 223–224.
- Пат. № 2152766** Российская Федерация. Способ коррекции функционального укорочения нижней конечности при дегенеративно-дистрофическом поражении тазобедренного сустава / Рукина Н.Н., Смирнов Г.В., Лоскутова Н.В. и др.; заявл. 16.03.1999; опубл. 20.07.2000. Pat. № 2152766 Rossiyskaya Federatsiya. Sposob korrektsii funktsional'nogo ukorocheniya nizhney konechnosti pri degenerativno-distroficheskom porazhenii tazobedrennogo sustava / Rukina N.N., Smirnov G.V., Loskutova N.V. i dr.; zavavl. 16.03.1999; opubl. 20.07.2000.
- Сарнадский В.Н., Фомичев Н.Г.** Мониторинг деформации позвоночника методом компьютерной оптической топографии. Новосибирск, 2001. Sarnadskiy V.N., Fomichev N.G. Monitoring deformatsii pozvonochnika metodom komp'yuternoy opticheskoy topografii. Novosibirsk, 2001.
- Сарнадский В.Н.** Формализованный топографический диагноз по результатам скрининг-обследования пациентов в 4 позах // Диагностика, профилактика и коррекция нарушений опорно-двигательного аппарата у детей и подростков: Тез. докл. II Всерос. науч.-практ. конф. с междунар. участием. М., 2008. С. 153–156. Sarnadskiy V.N. Formalizovanny topograficheskii diagnosticheskiy diagnoz po rezul'tatam skрининг-obsledovaniya patsientov v 4 pozah // Diagnostika, profilaktika i korrektsiya narusheniy oporno-dvigatel'nogo apparata u detey i podrostkov: Tez. dokl. II Vseros. nauch.-prakt. konf. s mezhdunar. uchastiem. M., 2008. S. 153–156.
- Сквознова Т.М.** Комплексная коррекция статических деформаций у подростков с дефектами осанки и сколиозами 1 и 2 степени: Автореф. дис. ... д-ра мед. наук. М., 2008. Skvoznova T.M. Kompleksnaya korrektsiya staticheskikh deformatsiy u podrostkov s defektami osanki i skoliozami 1 i 2 stepeni: Avtoref. dis. ... d-ra med. nauk. M., 2008.
- Щурова Е.Н., Худяев А.Т., Куликов О.А.** Исследование стабилметрических показателей пациентов до и после удаления межпозвонковой грыжи диска в поясничном отделе позвоночника // Нейрохирургия. 2010. № 1. С. 23–30. Schurova E.N., Hudyayev A.T., Kulikov O.A. Issledovanie stabilometricheskikh pokazateley patsientov do i posle udaleniya mezhpozvonkovoy gryzhi diska v poynasichnom otdele pozvonochnika // Neyrohirurgiya. 2010. № 1. S. 23–30.

Адрес для переписки:

Гайдук Александр Александрович
194100, Санкт-Петербург, ул. Литовская, 2,
a_gaiduk@mail.ru

Статья поступила в редакцию 11.10.2010